Über einen Fall von Ileus,

verursacht durch ein Meckelsches Divertikel.

Inaugural-Dissertation

zur Erlangung der Doktorwürde

in der Medizin, Chirurgie und Geburtshülfe

der Hohen medizinischen Fakultät

der Universität Kiel

vorgelegt von

Franz Thedering

aus Ramsloh in Oldenburg.

Kiel 1905.

Druck von H. Fiencke.

Über einen Fall von Ileus,

verursacht durch ein Meckelsches Divertikel.

Inaugural-Dissertation

zur Erlangung der Doktorwürde

in der Medizin, Chirurgie und Geburtshülfe

der Hohen medizinischen Fakultät

der Universität Kiel

vorgelegt von

Franz Thedering

aus Ramsloh in Oldenburg.

Kiel 1905.

Druck von H. Fiencke.

No. 48.

Rektoratsjahr 1905/1906.

Referent: Dr. **Helferich.**

Zum Druck genehmigt:

Dr. **Hensen,**
z. Z. Dekan.

Dem Andenken
meines lieben Vaters

gewidmet!


Digitized by the Internet Archive
in 2026

https://archive.org/details/ubereinenfallvon0000fran_z9q6

Die erste nähere Kenntnis über Divertikelbildung am Darmkanal führt zurück auf Meckels bahnbrechende Forschungen um die Wende des 18./19. Jahrhunderts. Meckel zeigte, daß es Divertikel gäbe, die hinsichtlich der mikroskopischen Struktur ihrer Wandung völlige Übereinstimmung mit der normalen Darmwand besitzen, während andere nur Ausstülpungen gewisser Schichten derselben darstellen, und er belegte die erstere Gruppe mit dem Namen der „wahren", die leztere mit der Bezeichnung der „falschen" Divertikel. Als Entstehungsursache der „wahren" Divertikel erkannte er eine entwicklungsgeschichtliche Hemmungsmißbildung, nämlich die Persistenz des Ductus omphalo-entericus. Spätere Forschungen ergaben indessen, daß multipel auftretende „wahre", d. h. sämtliche Schichten der Darmwand umfassende Divertikel an einem und demselben Darm vorkommen, und daher außer der von Meckel angenommenen noch andere Ursachen für die Entstehung derselben in Betracht kommen müssen. Man lernte in Zukunft „angeborene" und „erworbene" Divertikel unterscheiden und bezeichnete mit dem Namen „Meckelsches Divertikel" die spezielle Mißbildung, die im alten Meckelschen Sinne entstanden ist durch normalwidrige Persistenz des Ductus omphalo-entericus. Und diese Mißbildung interessiert uns im vorliegenden Falle. Die Litteratur über den Gegenstand ist reich und weitverbreitet. Seit Meckels Tagen ist die Kenntnis desselben nach den verschiedenen Richtungen seiner pathologisch-anatomischen Bedeutung durch eine große Fülle interessanter Arbeiten gefördert und ausgebaut. Es ist vornehmlich das Verdienst Ludwig Hof-

manns und Adolf Kettelers, die verwirrende Mannigfaltigkeit der weit zerstreuten Einzelliteratur durch geschickte und übersichtliche Gruppierung der zusammengehörigen Fälle klar geordnet zu haben. Ersterer beleuchtet der Reihe nach das Meckelsche Divertikel in den verschiedenen Beziehungen seiner pathologisch-anatomischen Bedeutung durch anschaulich dargestelltes und sachkundig ausgewähltes Material. W. Ophüls bietet vor allem eine wertvolle Schilderung der entwicklungsgeschichtlichen Entstehungsweise dieser Mißbildung, gestützt auf die besten und zuverlässigsten Quellen. An letzter Stelle ist eine Arbeit von Emil Sandlos zu nennen, die mir besonders durch eine gute Beschreibung der pathologischen Anatomie des Meckelschen Divertikels schätzbare Dienste bei Abfassung vorliegender Arbeit geleistet hat. Meine Arbeit verfolgt einen doppelten Zweck. Sie will, wie der Titel besagt, einen weiteren Beitrag zur Pathologie des Meckelschen Divertikels liefern, sie will aber vorher die Ergebnisse, welche die Durchforschung und Durcharbeitung der bisher veröffentlichten Literatur, vornehmlich durch die genannten Autoren gezeitigt hat, in umfassender Schilderung zusammenhängend darstellen. Sie wird also zunächst folgende Fragen beantworten müssen: Was ist das Meckelsche Divertikel? Wie entsteht es? Welches ist seine pathologische Bedeutung?

Das Meckelsche Divertikel ist ein Anhängsel des Dünndarms von verschiedener Länge und Gestalt, welches mit dem Dünndarmlumen in offener Verbindung steht. Anatomisch und pathologisch läßt es sich in mehr als einer Hinsicht mit dem processus vermiformis vergleichen. Seine Länge ist sehr verschieden. Unter den zahlreichen Angaben der Literatur habe ich am häufigsten die Längenzahl von 8 cm gefunden, indessen kamen in selteneren Fällen alle Übergänge von kaum angedeuten Vorstülpungen der Darmwand bis zur Länge von 25 cm vor. Die Gestalt ist meist cylindrisch, gelegentlich mit endständiger ampullenartiger Erweiterung („sekundäres falsches Divertikel"). Nicht selten besitzt das Divertikel ein membranartiges eigenes Mesenteriolum von Handtellergröße. Der Ursprung der Mißbildung

am Dünndarm schwankt innerhalb weiter Grenzen. Stets liegt derselbe an der Konvexität einer Darmschlinge gegenüber dem Mesenterialansatze. Der Abstand des Divertikelursprunges von der Ileocoekalklappe betrug in den von mir eingesehenen Fällen am häufigsten 70—90 cm. Orth giebt als Durchschnittsabstand bei Erwachsenen 1 m an. Die Weite des Divertikels entspricht dem Darmlumen der Abgangsstelle, jedoch findet man häufig ein engeres Kaliber angegeben. Die histologische Struktur der Divertikelwand unterscheidet sich nicht wesentlich vom Bau des Mutterbodens: zu innerst eine zottenbesetzte Schleimhaut mit Drüsen, sodann muscular. mucosa, submucosa, Ring- und Längsmuskulatur und endlich subserosa, serosa. Häufig endet das so gebaute Gebilde in einen fibrösen Strang. Es giebt ferner freibewegliche und verwachsene, geschlossene und offene Divertikel. Die Adhärenz kann an den verschiedensten Stellen erfolgen: am häufigsten am Mesenterium, Nabel, Darm, durchaus nicht selten an der vorderen und hinteren Bauchwand, am Becken, ja einmal findet sich sogar eine offene Verbindung mit der Blase angegeben. Gelegentlich mündete das Divertikel in der Nabelgrube frei nach außen, es besteht eine Darm-Nabelfistel, vermittelt durch ein „offenes Meckelsches Divertikel". Das Divertikel wird weitaus überwiegend beim männlichen Geschlecht gefunden.

Das Verständnis für die Genese dieser merkwürdigen Mißbildung wird erschlossen durch eine kurze Betrachtung der Entwickelungsgeschichte des Darmrohrs samt seiner primitiven Anhangsgebilde. Die Anlage des Darmkanals stellt ursprünglich ein einheitliches, rings von geschlossenen Wandungen umgebenes Rohr dar, welches mit Nährmaterial, der Dottermasse, erfüllt ist. Durch Einstülpung der Wandung desselben nach innen entstehen zwei Faltenpaare: die Amnionfalten und die Bauchfalten. Erstere vereinigen sich über dem Rücken des Embryo zur Amnionhöhle, letztere suchen sich nach vorn hin zur Leibeshöhle zu verbinden und sondern dadurch die ursprünglich einheitliche Anlage des Darmrohres in zwei getrennte Hohlräume: einen innern, von den Bauchfalten umschlossenen, und einen äußeren,

jetzt Dottersack genannt. Das innere Rohr bildet die eigentliche Anlage des Darmkanals, während dem Dottersack ernährende Bedeutung zukommt. Die im Innern des Embryo gelegene Darmkanalanlage steht also mit dem außerhalb desselben befindlichen Dottersack auf einer gewissen Entwickelungsstufe in offener Verbindung. Das verbindende Rohr ist der Dottergang, Ductus omphalo-entericus. Dieses Verhalten ist als sehr wichtig für unsern Fall im Auge zu behalten! Im weitern Verlaufe der Entwickelung stülpt sich aus dem Beckendarm ein anderes Hohlgebilde vor, die Allantois, die gleichfalls mit einem lang ausgezogenen Hohlgang — dem Urachus — mit der Darmanlage in Verbindung steht. Indem ferner die Amnionhöhle sich mehr und mehr mit Flüssigkeit erfüllt, wächst sie raumbeschränkend nach vorn, und Amnionhöhle und Allantoisblase drängen den Dottersack vom Körper des Embryo peripher fort. Die Folge ist, daß der Dottergang lang ausgezogen wird und der Dottersack verkümmert und obliteriert. Durch die Dehnung, welche der Dottergang erfährt, übt derselbe einen Zug auf seine Ursprungsstelle am Darm aus, wodurch eine (vertikal gestellte) Darmschlinge durch den Spalt der noch nicht geschlossenen Bauchdecken bis vor das Niveau der äußeren Bauchwand gezogen wird. Diese Schlinge wird „primitive Darmschleife“ genannt. Dieselbe „ist gelegen in einer Ausbuchtung am foetalen Ende der Nabelschnur. Sie liegt also in einer Art von physiologischem Nabelschnurbruch“. Der Ductus omphalo-entericus wird sodann zu einem immer längeren und dünneren Strange ausgezogen und verfällt sehr bald der Obliteration. Nach His ist derselbe schon bei Embryonen von 33 Tagen — außer in der Nabelschnur, wo er persistiert — spurlos verschwunden. Die „primitive Darmschleife“ ist jetzt mit dem Nabelstrang nur noch durch ein dünnes Band, die vasa omphalo-mesenterica, verbunden. Indessen löst sich im Beginn des dritten Monates auch diese Verbindung und die „primitive Darmschleife“ tritt zurück in die Bauchhöhle. Die Abgangsstelle des Ductus am Darm, der sog. Darmnabel, verliert später jede Spur seiner früheren Verbindung mit demselben. Aus dem oberen Schenkel der

primitiven Darmschleife wie aus einem Teile des untern geht Dünndarm hervor, so daß die Abgangsstelle des Ductus omphalo-entericus einer Stelle am Ileum unweit der Ileocoekalklappe entsprechen muß. Wir erinnern uns, daß der durchschnittliche Abstand des Divertikelursprungs bei Erwachsenen nach Orth 1 m betragen soll und werden an der Hand der Entwickelungsgeschichte dieses Verhältnis nunmehr begreifen.

Wie aber sollen wir die Entstehung des Meckelschen Divertikels aus diesen entwickelungsgeschichtlichen Tatsachen erklären? Es gibt zwei Theorien darüber: eine ältere von Meckel, eine neuere von Ahlfeld. Nach Meckel entsteht das Divertikel dadurch, daß der Ductus omphalo-entericus, der, wie wir gesehen haben, im Anfang des 3. Monats jede Verbindung mit dem Darm gelöst haben soll, in normalwidriger Weise persistiert, entweder teilweise oder ganz. In letzterem Falle entsteht das offene Divertikel, d. h. derjenige Zustand, wo der Darm mit dem Nabel durch ein offenes Verbindungsrohr kommuniziert. Ahlfeld hingegen verlegt die Entstehung des Divertikels in jene Zeit, wo die primitive Darmschleife aus dem foetalen Nabelschnurende in die Bauchhöhle zurückzukehren strebt. Löst sich dabei nämlich die Verbindung zwischen Darm und Nabel nicht zur rechten Zeit, so ist die Folge ein abnormer Zug des nur ungenügend obliterierten Ductus omphalo-entericus auf seine Ursprungsstelle am Darm, eine Ausbuchtung derselben und mithin Divertikelbildung. Tritt infolge des andauerden Zuges die Lösung endlich doch noch, aber verspätet ein, so entsteht das gewöhnliche, beweglich frei in der Bauchhöhle liegende Divertikel. Bewirkt der Zug aber keine Lösung, sondern nur eine Dehnung und Verlängerung des Verbindungsstranges, welche indessen genügt, um dem Darm die Rückehr in die Bauchhöhle zu gestatten, so entwickelt sich ein Divertikel, dessen Spitze mit dem Nabel durch einen bindegewebigen Strang verwachsen ist. Verharrt endlich die Spitze des Divertikels bis zur Geburt im unteren Ende der Nabelschnur und fällt die Kuppe desselben in den Bereich der Demarkationsgrenze; so wird beim Abfall der Nabel-

schnur ein Segment des Divertikels mit gelöst: — es entsteht bei der Abnabelung das offene, d. h. in der Nabelgrube frei nach außen mündende Divertikel. Dieser Fall ist weitaus am seltensten.

So geringfügig und unansehnlich die Mißbildung, welche das Mekelsche Divertikel darstellt, zu sein scheint, so mannigfaltig und schwerwiegend ist seine Bedeutung in der Pathologie. Mag es sich handeln um ein offenes oder geschlossenes, bewegliches oder verwachsenes Divertikel: — stets ist es für den Träger eine Quelle ernst drohender Gefahren. An erster Stelle ist die Gefahr des akuten Darmverschlusses, zu nennen. Derselbe kann in mannigfaltiger Art durch das Meckelsche Divertikel hervorgerufen werden, am häufigsten ist der Ileus durch „Ringbildung", d. h. Verwachsung des freien Divertikelendes mit dem Mesenterium, Darm, Bauchwand etc., indem durch den so gebildeten Ring eine oder mehrere Darmschlingen hindurchschlüpfen und abgeklemmt werden. Ein sehr charakteristischer Fall, von Hofmann aus dem „Jahresbericht über die Fortschritte in der gesamten Medizin 1884 II S. 197 mitgeteilt, möge diesen pathologischen Zustand anschaulich erläutern: „Odenius hat einen Fall von Darmeinklemmung bei einem 70jährigen Manne beobachtet. 75 cm über der valvula coli fand sich ein 6 cm langes Divertikel, dessen Ende mit dem Ileum 7—8 cm unterhalb seiner Abgangsstelle zusammengewachsen war. Das Divertikel hatte beinahe denselben Umfang wie der Darm und zeigte sich vollständig permeabel, da seine Einmündungsstelle perforiert war. In den Ring, der zwischen dem Darm und dem Divertikel gebildet wurde, hatte sich der ganze unterliegende Teil des Ileums eingedrängt, in der Weise, daß sieben Darmschlingen in dem Ring sich kreuzten und dadurch vielfach eingeklemmt wurden. An der Einmündungsstelle findet sich keine Einschnürung, nur eine schwache Furche".

Aber auch das mit dem Nabel oder der vorderen Bauchwand verwachsene Divertikel kann, in anderer Weise freilich, Ileus hervorrufen: dadurch nämlich, daß eine oder mehrere Dünndarmschlingen sich wie an einer Turnstange

um das Divertikel herumschlingen und so die freie Darmpassage versperren. — Hofmann teilt darüber unter anderen folgenden interessanten Fall mit: „Hamilton G. Gibson berichtet über folgenden Fall: 6jähr. Knabe, Darmverschluß seit 7 Tagen Laparotomie: eine Adhäsion des Darms an der vorderen Bauchwand wird abgelöst, dann muß Operation wegen Kollaps beendet werden. Sektion zeigte, daß ein Meckelsches Divertikel der vorderen Bauchwand adhärent gewesen war, um die Basis dieses hatten sich $2^1/_2$ Fuß Dünndarm zweimal herumgeschlungen."

Ileus kann ferner dadurch entstehen, daß das verwachsene Divertikel durch Zug an dem beweglichen Darm zunächst eine Abknickung und dann unter Mitwirkung des andrängenden Darminhaltes eine Achsendrehung des Darmes verursacht, wie folgender Fall beweist (Hofmann): „In einem Falle ging ein 43jähr. Mann nach mehrtägigem Erbrechen unter Kollaps ohne Fieber zu grunde. Die Sektion ergab eine Achsendrehung und scharfe Abknickung 12 cm oberhalb der Ileocoekalklappe durch den Zug eines gefüllten, in das Becken hinabreichenden Meckelschen Divertikels herbeigeführt, welches die Bedingungen für die Drehung durch mechanische Wirkung des andrängenden Darminhaltes gegeben hat." Sodann kann durch denselben Mechanismus der Darmverschluß auch durch Abknickung allein bewirkt werden, ohne daß es dabei zur Achsendrehung kommt. Indeß ist dieser Fall selten. Hofmann teilt folgenden Fall mit: „— 33jähr. Mann. Ileus seit 6 Tagen. Laparotomie zeigte ein Meckelsches Divertikel, das nach dem Nabel hin verlief und dort verwachsen war. An seiner Basis hatte der Darm sich abgeknickt. Trennung des Stranges hob den Verschluß sofort." (Nach G. G. Hamilton.)

Zahlreich sind ferner die Fälle in der Literatur beschrieben, wo sich ein Meckelsches Divertikel in das Lumen des Dünndarms hinein invertiert hatte. Das eingestülpte Divertikel ist mehrfach als zufälliger Nebenbefund bei Sektionen gefunden worden, ohne je zu nachweislich krankhaften Erscheinungen geführt zu haben, zuerst von Heller im Beginn der 70er Jahre. In andern Fällen ist das in-

vertierte Divertikel die Veranlassung einer Dünndarminvagination mit Ileus, Gangrän und Perforationsperitonitis und als solche zur Todesursache geworden. Von beiden Fällen je ein Beispiel: „Neben zahlreichen andern Befunden an der Leiche eines 56jähr. Mannes wurde auch ein umgestülptes wahres Dünndarmdivertikel mit accessorischem Pankreas an der Spitze entdeckt, das folgendermaßen beschrieben wird: Unmittelbar über der Mitte einer Darmfalte hängt ein walzenrunder, 2 cm langer, im Darmlumen freibeweglicher Strang, der an seinem Ende eine hutförmige Auftreibung besitzt. Betrachtet man den Darm von außen, so sieht man vom Mesenterium zur Darmwand ein etwa 1 cm breites Band ausgespannt, welches in eine 1 cm vom Mesenterialansatze entfernte, trichterförmige Grube einmündet. Durch Zug an dem Körper kann man den Zusammenhang des mesenterialen Bandes mit demselben konstatieren. Die Darmwand an der Ansatzstelle zeigt noch keine Einstülpung oder sonstige Veränderung, ebenso wenig die gegenüberliegende Wand. Die Oberfläche des Polypen unterscheidet sich nicht von der des Darmes.“

Adolf Ketteler berichtet über Invagination des Dünndarms, veranlaßt durch ein eingestülptes Meckelsches Divertikel, kurz und klar:

„37jähr. Mann. Invaginatio ilei. Peritonitis. Laparotomie; Resection. Tod an demselben Tage. Die Invagination zeigte sich durch ein eingestülptes Divertikel veranlaßt.“ (Nach C. Studsgaard.) Ganz besonders gefahrvoll ist das „offene“ Divertikel, d. h. jener schon mehrfach erwähnte Zustand, wo der Darm durch ein am Nabel frei nach außen mündendes Divertikel in offener Verbindung mit der Außenwelt steht. Die nächste Folge ist eine Kotfistel am Nabel. Sodann aber kommt es durch intraabdominale Drucksteigerung — Schreien, Husten, Hartleibigkeit — in zahlreichen Fällen zu einer Inversion des Divertikels nach außen mit nachfolgendem, durch Zug bedingtem Darmprolaps, ein höchst gefahrvoller Zustand, der erfahrungsgemäß fast ausnahmslos letal endet. Das sehr charakteristische Bild einer solchen Divertikelinversion mit nachfolgendem

Darmprolaps schildert Hofmann im Anschlusse an Barth in folgender Weise: „Ein 9tägiges Kind zeigte nach dem Abfallen der Nabelschnur eine Geschwulst, aus der sich etwas Kot entleerte; dieselbe war von Schleimhaut überdeckt und trug in der Mitte die Öffnung, welche den Darminhalt austreten ließ. 5 Tage später hatte sich die Geschwulst in eine umförmliche, 7 cm lange, 1—1½ cm dicke rote Wurst verwandelt, welche an ihren beiden Enden enge, trichterförmige Öffnungen trug. Es hatte also das ausgestülpte Divertikel Darm nachgezogen, der sich gleichfalls ausstülpte."

Mehrfach werden Fälle in der Literatur beschrieben, wo sich das Mesenteriolum des Meckelschen Divertikels nach Art einer Mütze entfaltet und über ein Konvolut von Darmschlingen, diese einklemmend, gestülpt hatte. Die Folge war natürlich wieder akuter Darmverschluß. Auch Abszeßbildung im Divertikel durch Fremdkörper — Kirschsteine, Kotsteine, Apfelkern, Fischgräte — oder auch ohne nachweisbare Ursache mit Gangrän und allgemeiner jauchiger Perforationsperitonitis ist ein häufig beobachteter Folgezustand des Meckelschen Divertikels. Wer wird hier nicht an die gleichen Verhältnisse des processus vermiformis erinnert? Seltener ist der Befund, daß das Divertikel als Teilinhalt eines Bruchsackes gefunden wurde, fast stets nur als zufälliger Anhang der ausgetretenen Darmschlinge. Schließlich ist noch der höchst merkwürdige Fall zu erwähnen, daß ein Meckelsches Divertikel nach Verwachsung mit der Blase in diese perforierte und eine Darmblasenfistel hervorrief. Die Folge war eine rätselhafte Entleerung von stinkendem Darminhalt aus der stark entzündeten Blase, bis endlich eine Operation den dunkeln Zustand aufklärte und Heilung schaffte.

Im Anschlusse an diese Ausführungen über die Genese, Anatomie und Pathologie des Meckelschen Divertikels teile ich nunmehr den von mir mitbeobachteten Fall von „Ileus, hervorgerufen durch ein Meckelsches Divertikel" mit. Die von Herrn Privatdocent Dr. Göbell gefertigte Krankengeschichte ergiebt folgendes.

Anamnese:

Johann B., Arbeiter, 29 Jahre alt, hat i. J. 1894 wegen Rippenfellentzündung ein 15 wöchentliches Krankenlager durchgemacht. Darauf wegen Verletzung am Rücken 4 Wochen Bettruhe. 1904 Gelenkrheumatismus von vierwöchentlicher Dauer. Seit 15 Jahren leidet der Kranke an Magenbeschwerden: Appetitmangel, Brechdurchfall, oft ohne erkennbare Ursache, Krämpfen, von einigen Tagen Dauer. Diese Erscheinungen treten teils jeden Monat, teils jeden zweiten Monat auf. Am 8. 8. d. J., als der Kranke Kaffe getrunken hatte, empfand er plötzlich ein Gefühl, als ob ihm mit einem Messer quer durch den Leib geschnitten würde. Darauf Erbrechen gelbgrüner Massen. Trotzdem konnte sich der Kranke von der Arbeit nach Hause begeben. Der Arzt ließ möglichst viel Kaffe, Thee und Eis nehmen. Die Schmerzen nahmen jedoch zu, das Erbrechen dauerte fort, so daß sich der Kranke in die Klinik bringen ließ.

Status bei der Aufnahme:

Der Kranke ist ein mittelgroßer, kräftig gebauter Mann mit gesunder Gesichtsfarbe. Die Zunge ist trocken, belegt. Er hat soeben im Feuerwehrwagen erbrochen. Seit vorgestern sind keine Winde abgegangen. Der Kranke klagt über heftige Schmerzen im ganzen Leib. Herz und Lungen ohne besonderen Befund, außer einer geringen Aufwärtsverdrängung der unteren Lungengrenzen. Temperatur 37,6°. Abdomen aufgetrieben, Nabel verstrichen. In den abhängigen Partieen des Abdomens besteht Dämpfung, die bei Lagewechsel verschwindet und an der tiefliegenden Seite doppelt so breit wird. Leberdämpfung verschwunden. Über dem ganzen Abdomen besteht Druckempfindlichkeit, am stärksten im rechten Hypogastrium. Einwärts vom Coecum fühlt man eine deutliche Resistenz. Der Douglassche Raum ist vorgewölbt, wenig druckempfindlich.

Diagnose:

Ohne Kenntnis der obigen genaue Anamnese: Appendicitis—Peritonitis.

Therapie:

Sofortige Operation in Chloroform-Sauerstoff-Narkose. Mediane Laparotomie. Zunächst wird im Hypogastrium der Peritonealsack eröffnet. Sofort quellen stark geblähte blaurote Dünndarmschlingen vor. Der Schnitt wird sodann nach aufwärts und abwärts erweitert. Abfluß sehr reichlicher Mengen trüben, blutig-serösen, mit Fibrinflocken gemischten Exsudats! Der Dünndarm wird eventriert. Die Dünndarmschlingen sind mächtig gebläht, mit schmierig klebrigem Exsudat bedeckt. Das kleine Becken, voll von der Flüssigkeit, wird ausgetupft. Die Ursache des Darmverschlusses findet sich im untersten Teile des Ileum. Ca. 20 cm oberhalb der Valvula Bauhini sitzt am Dünndarm an dünnem, mehrfach gedrehtem Stiel eine hühnereigroße, gangränöse, mit eitrigem Fibrin belegte Geschwulst, die durch eine gleichfalls gedrehte Adhäsion an dem Mesenterium einer etwas oberhalb gelegenen Dünndarmschlinge fixiert ist. Zwischen dieser Geschwulst und dem Mesenterium der dicht oberhalb dem Geschwulststiel gelegenen Dünndarmschlinge ist die nächsthöhere Schlinge hindurchgeschlüpft und eingeklemmt. Durch Kappen des links gelegenen Adhäsionsbandes wird die Schlinge befreit. Die ganze an der Einklemmung beteiligte Dünndarmpartie wird, nachdem der Darm gründlich entleert ist, reseciert. Sodann Vereinigung der Darmenden mit Murphy-Knopf, um die Operation abzukürzen. Tampons an die Vereinigungsstelle. Reposition der Därme. Tamponade, Drainage, Situationsnähte. Verband. Intravenöse Kochsalzinfusion 1500.

Krankenbericht.

11. VII. Winde sind abgegangen, stündlich Kampher. Temperatur 38,6° C. Puls 116, klein, weich. Intravenöse Infusion von 2 Liter Kochsalzlösung. Abendtemperatur 38,5° C. Puls 108. Erbrechen, Aufstoßen, Intravenöse Infusion 600.

12. VII. Keine Winde. Erbrechen. Temperatur 38,3° C. Puls 108. 1 Liter Kochsalzklystier. 2 stündlich Kampher. Subkutan Kochsalzinfusion. Darnach Anlegung einer Darm-

fistel am freiliegenden unteren Dünndarm. Es entleert sich sehr reichlich Dünndarminhalt. Abends Darmrohr ins Rektum. Nach Spülung des Rektums Stuhlgang.

13. VII. Temperatur 37,8° C. Puls 100. Nachts Stuhlgang. Abends intravenöse Kochsalzinfusion 1000. Abendtemperatur 37,5° C. Puls 94. Kein Erbrechen mehr- H_2O_2 Spülung.

14. VII. Auf Klystier erfolgt Stuhl. Aus der Darmfistel entleert sich nicht viel Sekret. Drain aus dem Darm entfernt.

16. VII. Abendtemperatur 39,3° C. Puls 120. Husten, reichlich schleimig-eitriger Auswurf. Kampher. Inf. Ipecac. Priesnitz um die Brust.

17. VII. Fieberfrei.

21. VII. Temperatur normal; Puls 80. Husten nur noch gering. Tampons sind alle entfernt. Wunde granuliert gut, d. h. in ihr liegen die mit Granulationen bedeckten Därme frei. Stuhlgang erfolgt spontan. Urin K. E.; K. Z.

29. VII. Darmschlingen nicht mehr zu unterscheiden. Nach der Ileocoekalgegend hin führt ein 5 cm tiefer Gang. Drain in denselben. Allgemeinzustand gut. Knopf noch nicht gefunden.

10. VIII. Wunde hat sich etwas verkleinert. Gang nach der Ileocoekalgegend hin nur noch 2 cm tief. Zusammenzug durch Heftpflaster. Die kleine Darmfistel ist noch offen.

24. VIII. Die Wunde verkleinert sich allmählich immer mehr, doch gelingt es nicht, die Fistel zum Verschluß zu bringen. Ätzungen, Hungerkur, Opium vergeblich.

1. IX. Ein Versuch, die Fistel durch Naht im Narbengewebe zu schließen, gelingt zwar, doch schneiden die Nähte durch. Darmentleerung wie vordem.

9. IX. Operation in Chloroformnarkose.

Umschneidung der Narbe; Exzision des Narbenrandes; teils Exzision, teils Exkochleation der auf einem dicken Narbenlager aufsitzenden Granulationsfläche. Die Freilegung des die Fistel führenden Darmteiles ist wegen des dicken Narbengewebes und der breiten Adhärenz recht schwierig, gelingt aber schließlich so reichlich, daß nach Anfrischung

der Schleimhaut und Schleimhautnaht noch zwei Reihen Catgutnaht heruntergelegt werden können. Darauf Freilegung der Rektusränder. Plattennähte durch Haut und Rectus; dicke Catgut-Knopfnähte durch die Rekti nach zweifacher Drainage des zwischen ihnen liegenden Raumes. Hautknopfnähte, zwischen denen dünne Drains liegen. Steriler Verband.

10. IX. Temp. 38,5; in der Nacht einigemal erbrochen; Puls 88; nur wenig Flüssigkeit; Opiumzäpfchen

11. IX. Temp. 37,6; kein Erbrechen mehr. Puls 96. Winde abgegangen.

18. IX. Darmnaht hat gehalten; geringe Sekretion aus den Drains. Allgemeinbefinden vorzüglich. Temp. dauernd normal. Entfernung der Hautnähte und der oberflächlichen Drains. Durchspülung der tiefliegenden Drains.

24. IX. Drains vollkommen trocken; Entfernung derselben. Entfernung der Plattennähte.

30. IX. Wunde fest vernarbt; nur ein oberflächlicher Granulationsknopf an der Stelle des unteren Drains. Mit Leibbinde entlassen.

28. XI. Nach einem brieflichen Bericht ist der Zustand am 28. XI. wie folgt:

Die Operationswunde ist gut vernarbt; die Leibbinde soll noch ein Jahr getragen werden. Bei „Aufstoßen“ leidet der Kranke nicht, die Winde gehen normal und gut per anum ab. Fortwährend besteht Durchfall. Der Appetit ist gut. Der Allgemeinzustand ist wechselnd und läßt noch zu wünschen übrig; arbeitsfähig ist der Kranke bisher noch nicht wieder. Die Füße neigen beim Umhergehen zum Anschwellen.

Epikrise.

Der Mechanismus der Einklemmung dieses Falles erhellt klar aus der beigefügten Zeichnung. Es handelt sich um Ileus durch „Ringbildung.“ Indeß ist dieser Fall sowohl klinisch als pathologisch-anatomisch nicht ohne Besonderheit. Klinisch ist zweierlei auffällig: erstens die Anfälle von Appetitmangel, Brechdurchfall etc., an denen der Kranke

mit wechselnden Intervallen seit 15 Jahren leidet; zweitens das plötzliche Gefühl, „als ob dem Kranken mit einem Messer durch den Leib geschnitten würde“, und im zeitlich engsten Anschlusse daran der akute Beginn der geschilderten Erscheinungen. Pathologisch-anatomisch ist bemerkenswert die Adhäsion und Drehung der doppelt gestielten Geschwulst mit Gangrän derselben. Ist es nicht möglich, in diesen patholog.-anatom. Verhältnissen die Quelle der klinischen Erscheinungen zu finden? Mir scheint dieser Erklärungsversuch am natürlichsten: Die beiderseits fixierte Divertikelgeschwulst hat eine Stieldrehung erfahren, analog der bekannten Torsion gestielter Ovarialgeschwülste. Daher der plötzliche schneidende Schmerz, daher die Gangrän der Geschwulst. Die Gangrän mußte nämlich erfolgen durch die Torsion und Absperrung der ernährenden Gefäße. Die nächste Folge der Gangrän war die Peritonitis. Der Ileus ferner ist vielleicht so entstanden, daß die fragliche Darmschlinge beim Eintritt der Torsion zufällig in dem Ringe, den Divertikel und Mesenterium bildeten, gelegen war. Der Ring war vor der Stieldrehung weit genug, um die unbehinderte Passage durch das betr. Darmstück freizulassen. Mit der Stieldrehung aber trat eine Verengerung, Zuschnürung des Ringes und damit die Abklemmung der Dünndarmschlinge ein.

Die Erkläruug der früher aufgetretenen Anfälle von Brechdurchfall etc. ist schwierig und praktisch jedenfalls unwichtig. Auf einen unfruchtbaren Erklärungsversuch möchte ich mich nicht einlassen.

* * *

Zum Schlusse ist es mir ein Bedürfnis, Herrn Geheimrat Helferich, meinem hochverehrten Lehrer, für die gütige Überlassung des Falles meinen Dank abzustatten.

Benutzte Litteratur.

1) Ziegler, Lehrbuch der speziellen Pathologie und der allgemeinen Pathologie.
2) Tillmanns, Lehrbuch der Chirurgie.
3) W. Ophüls, Beiträge zur Kenntnis der Divertikelbildungen am Darmkanal. (Inaug.-Dissert, Göttingen 1895).
4) A. Ketteler, Das Diverticulum Meckelii als Ursache des Ileus und sonstiger Veränderungen im Abdomen und deren operative Behandlung. (Inaug.-Dissert. Göttingen 1900).
5) Ein eigenartiger Fall von Volvulus infolge eines Meckelschen Divertikels. (Inaug.-Dissert. München 1903) von Emil Sandlos.
6) Beiträge zur Pathologie des Diverticulum Meckelii (Inaug.-Dissert. Kiel 1897) von Ludwig Hofmann.
7) F. Ruhwandl, Über multiple Divertikelbildung im Intestinaltraktus. (Inaug.-Dissert. München 1902).
8) Gegenbauer, Lehrbuch der normalen Anatomie des menschlichen Körpers.
9) Krankengeschichte des Falles, verfaßt von Herrn Privatdozent Dr. Göbell, Kiel.
10) Die Zeichnung stammt von meinem Bruder cand. med. Konrad Thedering aus Ramsloh i. O.

Lebenslauf.

Verfasser, Franz Thedering aus Ramsloh in Oldenburg, Sohn des verstorbenen Arztes Dr. Aug. Thedering, kathol. Konfession, ist am 11. April 1878 zu Heede a. d. Ems geboren. Mein Heimatsort ist Ramsloh und ich bin Staatsbürger in Oldenburg. Ich besuchte das Gymnasium in Meppen a. d. Ems, das ich Ostern 1899 mit dem Zeugnis der Reife verließ. Ich studierte Medizin und Naturwissenschaften an folgenden Universitäten: Freiburg i. B. S. S. 1899; Berlin W. S. 1899/00; Kiel S. S. 1900; W. S. 1900/01. Freiburg i. B. S. S. 1901; Kiel W. S. 1901/02. S. S. 1902, W. S. 1902/3; S. S. 1903 mußte ich mein Studium wegen schweren Herzleidens ganz aussetzen. W. S. 1903/04 Bonn; S. S. 1904 Bonn; W. S. 1904/05 Kiel. Das ärztliche Vorexamen bestand ich in Kiel im W. S. 1900/01 und die ärztliche Staatsprüfung in Kiel am 12. August 1905. Die Approbation als Arzt habe ich noch nicht in Händen.

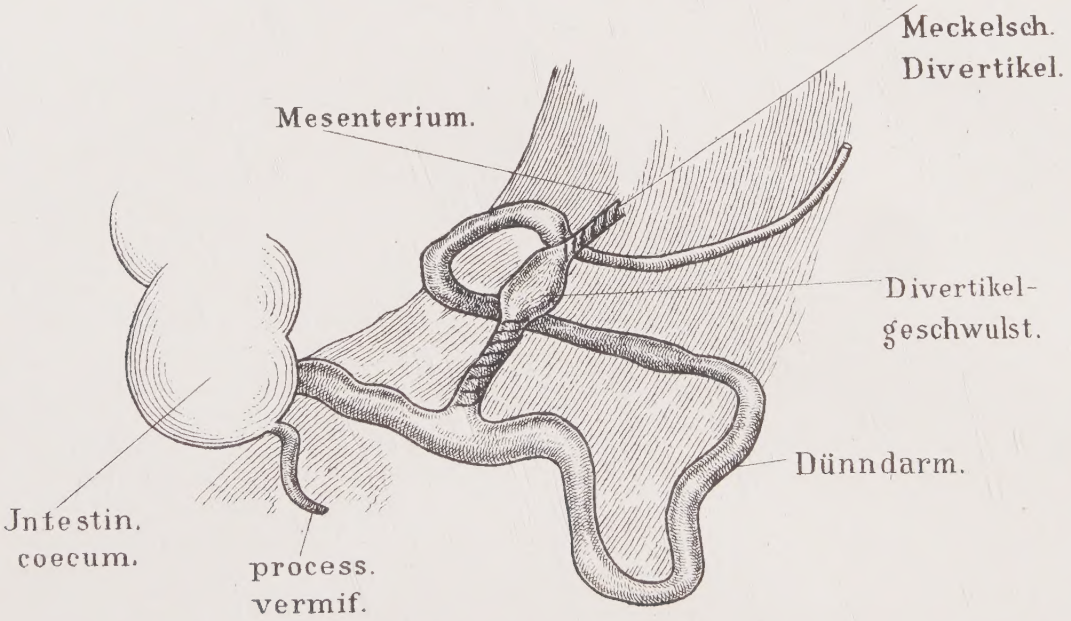
Meckelsch.
Divertikel.
Mesenterium.
Divertikel-
geschwulst.
Dünndarm.
Intestin.
coecum.
process.
vermif.